УДК 616.313-089

РАК ЯЗЫКА: ХИРУРГИЧЕСКОЕ ЛЕЧЕНИЕ

© 2015 И.В. Письменный

Самарский государственный медицинский университет

Поступила в редакцию 09.04.2015

В статье проведен анализ хирургического лечения рака языка с применением реконструктивно-восстановительной операции на мышцах, расположенных ниже подъязычной кости.

Ключевые слова: *рак, язык, реконструкция, трахеостомия*

Злокачественные опухоли органов и тканей головы и шеи составляют не более 20% в общей структуре онкологической заболеваемости [6]. Несмотря на низкий процент заболеваемости опухолями данной локализации смертность остается крайне высокой. Основные локализации рака в области головы и шеи, несмотря, на то, что они относятся к наружным опухолям, в своем большинстве поступают на лечение в запущенных стадиях и относятся к местно распространенным процессам и соответствуют 3-4 стадиям [7]. Диагностика, лечение и реабилитация больных раком орофарингеальной области остается актуальной на сегодняшний день и не имеет четкого алгоритма ведения пациента на всех этапах лечебно-диагностического процесса. Предлагаемые стандарты догоспитальной диагностики, их объем и качество носят неудовлетворительный характер и не влияют стратегически на выбор методов лечения при диагностике распространенных опухолей орофарингеальной области [10]. Ранняя диагностика злокачественных опухолей полости рта и языка сложна за счет бессимптомной клиники на начальных стадиях заболевания и, несмотря на визуальную локализацию, диагноз рак языка (РЯ) и полости рта в 70% выглядит как 3-4 стадия заболевания. Ведущие методы лечения злокачественных опухолей полости рта и языка традиционно являются: лучевой, хирургический и его комбинации с лучевым и лекарственным способами [3]. В последнее десятилетие отмечается тенденция к увеличению доли пролеченных больных с опухолями языка, полости рта и ротоглотки хирургическим методом как самостоятельного, так и на первом этапе в плане комбинированного лечения. Зачастую судьба пациента, прогноз и исход заболевания зависят от возможностей и качества выполненного оперативного вмешательства. В результате хирургических вмешательств получаются обширные дефекты мягких тканей и костей лицевого и челюстного скелетов, отсюда видна не менее важная проблема реабилитации пациентов [1, 2].

Восстановление формы и объема утраченных тканей и органов, а значит и возможность вернуть утерянные или нарушенные функции организма, такие, как дыхание, прием пищи, речи и продление жизни с минимизацией различной степени инвалидизирующих факторов вполне отвечает современному подходу лечения онкологических больных. Поскольку мы не можем гарантировать больному определенного срока жизни после операции, задача хирурга заключается в скорейшем восстановлении утраченной формы и функции для того, чтобы человек полноценно прожил оставшееся для него время [11].

Не определены границы и объемы резекции языка при различном по распространенности процессе, выбор и показания к реконструкции резецированного органа. Материал, используемый для пластики, имеет ограниченные возможности и зачастую не отвечает требованиям, которые необходимо реализовать, тем самым нельзя выполнить поставленные перед выбранной или предложенной методикой задачи [5]. Необходим поиск, разработка, внедрение и сравнительный анализ существующих методик реконструкции полости рта и языка с учетом возможностей современной медикаментозной, анестезиологической поддержки, наличием качественного питания, широкого спектра средств и методик улучшающих заживление органов и тканей при реконструкции и ранее проведенных специальных методов лечения [9].

Полость рта и язык представляют собой исключительную часть человеческого организма. Анатомия и физиология орофарингеальной зоны представляют сложный комплекс, выполняющий необходимые и сложные функции: дыхание, жевание, глотание, речь и эстетическую функцию. Любое проявление внешних изъянов на лице и в полости рта создает неблагоприятные условия для медицинской, трудовой и социальной адаптации пациентов, ухудшение качества жизни, удлинения периода возвращения в общество. Для повышения качества жизни больных со злокачественными новообразованиями головы и шеи на первый план выходит первичная

Письменный Иван Викторович, ассистент кафедры челюстно-лицевой хирургии. E-mail: aid063son@gmail.com

пластика возникающих дефектов. Первичная пластика (восстановление основных структур дефекта кожно-мышечными лоскутами), является одним из решающих этапов, при котором максимально восстанавливаются основные функции организма, дыхание, жевание, глотание речь и устраняются косметические дефекты [8]. Лечение больных со злокачественными опухолями орофарингеальной области является сложной проблемой клинической онкологии, это связано не только с основным процессом, но и сопутствующей патологией. Анатомические особенности орофарингеальной области при опухолях языка, даже при небольших по размеру опухолевых процессах, приводят к использованию комбинированного и комплексного лечения. Выполнение операций, включающих резекцию тканей в пределах трех анатомических областей в сочетании с радикальным иссечением клетчатки шеи с одной или обеих сторон, приводит к образованию обширных дефектов мягких тканей и совсем нередко кости нижней челюсти с нарушением функции дыхания, жевания, глотания, речи. Все перечисленные патологические процессы, вновь появившиеся у пациента, лишают возможности больного не только трудиться и быть в семье, но и вообще находиться в обществе. Реабилитация пациентов с опухолями полости рта и языка имеет не только морально этическое, но и социально-экономическое значение.

В своем большинстве больные начинают лечение опухолей полости рта и языка с лучевого и лекарственного лечения, и проведенное предварительное специальное лечение до операции создает крайне неблагоприятные условия для заживления послеоперационной раны и жизнеспособности реконструктивного материала. Угроза несостоятельности слизистой и ткани, используемой в пластике органа, влечет за собой ряд крайне грозных осложнений, порой подвергая результат проведенной операции на не успех и угрозу жизни больного. Осложнения в послеоперационном периоде не дают возможности проведения в плане комбинированного и комплексного лечения сохранить цикличность специальных запланированных методик, а отсюда неудовлетворенность или незаконченность лечения налицо с неудовлетворительными результатами. Используя на этом фоне для замещения дефектов хорошо артериолизированных трансплантатов, которые берутся вне зоны облучения, несомненно, можно рассчитывать на хороший исход проведенного оперативного вмешательства и результаты выполненной реконструкции органа после удаления опухоли. Выполненные мероприятия позволяют сократить нахождение больного в больнице и в максимально короткие сроки вернуться в общество и к труду. Первичная пластика выполнялась при послеоперационных дефектах тканей полости рта и языка после удаления первичной и рецидивной или остаточной опухолях. В крайне редких случаях, как исключение и просто единичные наблюдения, отсроченные операции по реконструкции в полости рта, ротоглотке и пищеводе выполнялись по показаниям после 3-6месяцев ранее выполненного радикального хирургического вмешательства. Отсроченных операций при хирургическом лечении рака языка не было, всегда в объем планируемой радикальной операции на первичном очаге обязательной составляющей была спланирована реконструктивная ее часть. Немедленное восстановление формы, объема и функции утраченного органа на сегодня представляется идеальным вариантом в клинической онкологии и реконструктивной хирургии. Особый интерес представляет попытка систематизировать восстановительные операции, провести анализ, характеристику и качество в зависимости от размера, формы и локализации дефекта, ранее проводимое лучевое лечение, дозу лучевой нагрузки на первичную опухоль и зону регионального метастазирования, сроки после лечения и операции.

Важно оценить пол и возраст пациента, общее состояние больного, степень выраженности патологии со стороны сердечнососудистой, дыхательной систем. Нельзя не учитывать степень надежности выбранного метода реконструкции, и место локализации донорского материала с оценкой косметически благоприятных участков тела. Практически стандартными методиками, используемыми в реконструкции полости рта, ротоглотки и языка, стали лоскуты на подкожной мышце, кивательной мышце с возможной деэпидермизацией и без ее использования, дельтопекторальный, височно теменной, лоскут со щеки, лобный и их комбинации. Все перечисленные варианты взятия пластического материала не лишены недостатков, но имеют и ряд преимуществ, которые являются основными при выборе варианта реконструкции языка, полости рта. Ткань для восстановления дефекта, образовавшегося после радикальной операции при условии проводимого ранее лучевого метода, попадает в зону облучения, что обязательно сказывается на качестве заживления и выживаемости трансплантата. Существующие методики требуют практического осмысления, ведь не только необходимо ликвидировать дефект тканей и добиться первичного заживления, но и максимально, если это возможно, восстановить функцию пострадавшего органа, не получив при этом его нарушений, связанных с выбором неадекватного пластического материала. Все перечисленные трансплантаты крайне тяжелы в своей мышечной массе. При использовании их на языке с сохранением контура нижней челюсти, нарушается объем полости рта, контуры сохраненного языка и его основные функции. Имеет место массивность и сложность подведения трансплантата к зоне образовавшегося дефекта за счет ограничения существующего пространства меж-

ду челюстью и оставшейся частью языка по горизонтали и сагитально от кончика органа до небной дужки и основания надгортанника. Сложность технического исполнения манипуляции введения неадекватного по объему трансплантата обусловлена и существованием зубного ряда со стороны поражения опухолью. Возможность его сохранить по онкологическим правилам есть, но слизистая оболочка на альвеолярной части нижней челюсти практически на всем протяжении весьма сложна для фиксации швами ткани трансплантата.

Существуют на сегодня, пожалуй, два пути решения этой проблемы. Сохранение зубного ряда и альвеолярной части нижней челюсти при половинной резекции языка. Самый простой путь – это удаление жевательной группы зубов и фиксация трансплантата к слизистой вестибулярного отдела, а еще более упрощенный вариант реконструкция дефекта языка самой оставшейся частью культи. В первом случае кожные трансплантаты на грудной клетке, боковых отделах шеи и тыльной поверхности плечевого пояса грубые и не могут соответствовать требованиям для восстановления такого органа, как язык. Второй способ, в котором используется для реконструкции языка после его половинной резекции сама культя оставшегося органа, на наш взгляд не просто не отвечает современным возможностям хирургии полости рта, но и является порочной в свете возможностей реабилитации речевой и приема пищи. Результат выживания и отсутствие хороших функциональных и косметических результатов на сегодня – это уже не результат. Для решения перечисленных задач ведется поиск наиболее приемлемых и адекватно соответствующих методик в реконструкции языка с максимальным сохранением окружающих структур зубочелюстной системы и воссоздание форм и объема сложной анатомической структуры, такой, как полость рта. На сегодня считаем, что все поставленные задачи в реконструкции языка можно решить с помощью островкового кожного лоскута на мышцах ниже подъязычной кости. Простота в использовании, высокая мобильность, хорошая выживаемость, эстетичность говорят за удачный выбор реконструктивного материала. Одномоментное закрытие дефектов становиться рутинным делом в онкологических клиниках занимающимися лечением рака органов головы и шеи. Добиваясь успешного восстановления основных функций глотания, жевания, дыхания и речи, многие специалисты считают задачу выполненной. Но после проведенного лечения мы крайне редко оцениваем эстетическую часть состояния выполненной операции [4].

Цель работы: внедрить реконструктивно-восстановительный этап с использованием аутотрансплантата на мышцах ниже подъязычной кости при половинной резекции языка.

Задачи исследования. Улучшение результатов лечения РЯ с применением реконструктивного материала, островкового кожного лоскута на мышцах ниже подъязычной кости.

Материалы и методы: Способ реконструкции языка при хирургическом лечении злокачественных опухолей применен у 71 больных, возраст пациентов от 26 до 76 лет. Мужчин пролечено 64 человек и 7 пациентов женского пола. По стадиям заболевания больные распределились следующим образом T1-3H0-1M0 -47 человек, T4H1-2 M0 у14 больных и рецидив опухоли после радикального лучевого лечения был у 10 пациентов. Объем оперативного вмешательства, заключался в удалении опухоли виде половинной резекции языка у 71 больных, включая мышцы дна полости рта.

Рис. 1. Рак правой половины языка cT2N0M0 2а кл.гр.

Операции на лифатическом коллекторе шеи – радикальная шейная диссекция выполнена у 17 пациентов, радикально модифицированная шейная диссекция выполнена у 41 больного, у 23 человек селективная шейная диссекция и операция на контралатеральной стороне шеи. Трахеостомия не выполнялась у 19 больных. Проведен анализ и оценка эффективности применения кожного трансплантата на мышцах ниже подъязычной кости для реконструкции языка после его резекции со злокачественной опухолью. Проведено исследование возможностей использования островкового кожно-мышечного лоскута на группе мышц, расположенных ниже подъязычной кости, для замещения дефектов языка после расширенных и расширенно-комбинированных операций по поводу злокачественных опухолей. Определен и оптимизирован наиболее приемлемый пластический материал для одномоментного восстановления утраченной части или полного отсутствия языка. Длина и жизнеспособность перечисленной группы мышц позволяет использовать пластический кожный материал для реконструкции языка с возможностью восстановить его форму и объем, не ограничивая его в движении. Полнота движения языка играет ведущую роль в восстановлении акта приема пищи и речевой функции.

Материалы и методы. Способ реконструкции языка при хирургическом лечении злокачественных опухолей применен у 71 больных, возраст пациентов от 26 до 76 лет. Мужчин пролечено 64 человек и 7 пациентов женского пола. По стадиям заболевания больные распределились следующим образом Т1-3Н0-1М0 -47 человек, Т4Н1-2 М0 у14 больных и рецидив опухоли после радикального лучевого лечения был у 10 пациентов. Объем оперативного вмешательства заключался в удалении опухоли виде половинной резекции языка, включая мышцы дна полости рта, у 71 больного. Операции на лифатическом коллекторе шеи – радикальная шейная диссекция у 17 пациентов, радикально модифицированная шейная диссекция выполнена у 41 больного, у 23 человек выполнялась селективная шейная диссекция и операция на контралатеральной стороне шеи. Трахеостомия не выполнялась у 19 больных.

Результаты и их обсуждение. Существующие методики реконструкции дефектов тканей орофарингеальной области с применением пекторального, дельтопекторального. кивательного, трапециевидного трансплантатов не отвечают современным требованиям к пластическому материалу для восстановления языка при хирургическом лечении рака.

Рис. 2. Вид операционного доступа для выполнения операции на лимфатическом коллекторе, сформирована кожная площадка аутотрансплантата на мышцах ниже подъязычной кости. Диагноз: рак правой половины языка cT2N0M0.

Разработан принципиально новый пластический материал на шее с высокой выживаемостью и хорошими пластическими качествами соответствующий объему необходимому дефициту тканей в полости рта при хирургическом лечении РЯ. При выполнении хирургического этапа лечения РЯ объем вмешательства выглядит в виде половинной резекции или полного удаления языка в сочетании с различными модификациями на зонах регионального метастазирования. Размер островка кожного трансплантата для восстановления утраченной части языка требуется не более 30,0 см^2. Данный кожный лоскут легко и без технических трудностей моделируется в области яремной вырезки, по вертикали 6,0 см и горизонтально 5,0 см.

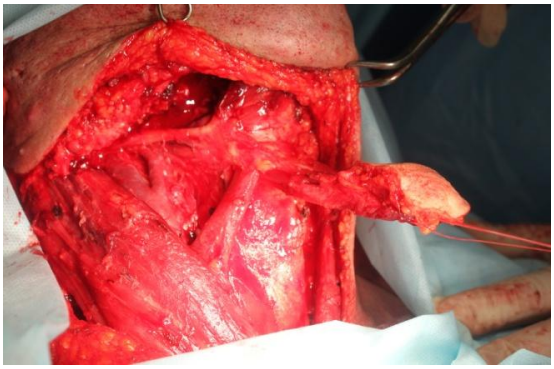

Рис. 3. Мобилизованный кожный аутотрансплантат на мышцах ниже подъязычной кости

Пункт фиксации мышц грудино-подъязычных, грудино-щитовид-ных и щито-подъязычных находится на теле подъязычной кости, а пункт мобильный – во внутренней части яремной вырезки грудины. Длина и жизнеспособность перечисленной группы мышц позволяет использовать пластический кожный материал для закрытия дефекта языка на мышцах ниже подъязычной кости, при введении в полость рта к зоне дефекта ротировали от 90 до 270 градусов в различных плоскостях. Менее, чем в 3% случаев отмечен краевой некроз трансплантата, что не привело к образованию оростом и не повлияло на исход операции, полного некроза не отмечено.

Нет зависимости результатов послеоперационного состояния раны от ранее проводимого лечения лекарственного или лучевого в половинной дозе или по радикальной программе или при рецидиве заболевания. Функциональные результаты при использовании кожно-мышечного лоскута на передних мышцах шеи наиболее предпочтительны.

Рис. 3. Вид полости рта пациента после проведенной половинной резекции языка и одномоментной реконструкции островковым кожным лоскутом на мышцах ниже подъязычной кости

Выбор разработанного метода реконструкции и сама технология использования кожного лоскута на передних мышцах шеи проста в

использовании, легко и за малый промежуток времени моделируется, что существенно не влияет на время удлинения выполнения операции, не требуется оптической техники и специального оборудования.

Оперативный доступ к первичному очагу выполняется через боковую фаринготомию, мандибулотомия с рассечением нижней губы в различных участках не привела к улучшению обзора операционного поля, уменьшение травматизма и отсутствие дополнительных разрезов на лице склонило нас в сторону применения оперативного доступа на шее.

Рис. 4. Внешний вид пациента после комбинированного лечения по поводу РЯ pT2N0M0 II ст. 3 кл.гр.

Использование кожно-мышечных лоскутов на мышцах шеи, расположенных ниже подъязычной кости, при замещении сложных дефектов языка позволяет получить хороший функциональный результат с отсутствием деформаций шеи и лица, раннее восстановление приема пищи, речевой и дыхательных функций.

Выводы: хирургическое лечение РЯ с использованием реконструктивного материала на мышцах шеи, расположенных ниже подъязычной кости, создает благоприятные условия для медицинской, трудовой, социальной реабилитации сложной группы больных с опухолями орофарингиальной зоны, позволяет провести противоопухолевое лечение и вернуть больного в общество с высоким качеством жизни. Первичная пластика при лечении опухолей языка с использованием кожно-мышечных лоскутов позволяет получить хорошие функциональные и косметические результаты и значительно сократить сроки пребывания больного в стационаре.

СПИСОК ЛИТЕРАТУРЫ:

1. *Матякин, Е.Г.* Анализ пластики дефектов лица и шеи после удаления злокачественных опухолей//Экспериментальная и клиническая / *Е.Г. Матякин, А.И. Неробеев* // Труды ЦНИИС. 1978. Т. 8. С. 76-77.
2. *Матякин, Е.Г.* Пластика при дефектах в области рта и ротоглотки кожно-мышечным лоскутом на подкожной мышцей / *Е.Г. Матякин, А.И. Неробеев* // Стоматология. 1986. № 3. С. 45-48.
3. *Пачес, А.И.* Опухоли головы и шеи. – М.: Медицина, 2000. 429 с.
4. *Чойнзонов, Е.Л.* Реабилитация больных опухолями головы и шеи / *Е.Л. Чойнзонов, Л.Н. Балацкая, З.Д. Кицманюк* и др. – Томск: НТЛ, 2003. 296 с.
5. *Хитров, Ф.М.* Атлас пластической хирургии. – М.: Медицина, 1984. 205 с.
6. Злокачественные новообразования в России в 2013 году (заболеваемость и смертность). Под ред. *А.Д. Каприна, В.В. Старинского, Г.В. Петровой*. – М.: МНИОИ им. П.А. Герцена – филиал ФГБУ «ФМИЦ им. П.А. Герцена» Минздрава России, 2015. 250 с.
7. Состояние онкологической помощи населению России в 2013 году. Под ред. *А.Д. Каприна, В.В. Старинского, Г.В. Петровой*. – М.: ФГБУ «МНИОИ им. П.А. Герцена» Минздрава России, 2014. 235 с.
8. *Пачес, А.И.* Опухоли головы и шеи: рук. 5-е изд., доп. и перераб. – М.: Практическая медицина, 2013. 478 с.
9. *Rubio-Correa, I.* Functional reconstruction after subtotal glossectomy in the surgical treatment of an uncommon and aggressive neoplasm in this location: Primary malignant melanoma in the base of the tongue / *I. Rubio-Correa, D. Manzano-Solo-de-Zaldívar, M. Moreno-Sánchez* et al. // J. Clin. Exp. Dent. 2014. October 1; V. 6(4). P. e452-455.
10. *Zhang, X.* Combined submandibular gland flap and sternocleidomastoid musculocutaneous flap for postoperative reconstruction in older aged patients with oral cavity and oropharyngeal cancers / *X. Zhang, F. Liu. X. Lan* et al. // World J. Surg. Oncol. 201. N12. P. 259. Published online 2014 Aug 15. doi: 10.1186/1477-7819-12-259
11. *Stott-Miller, M.* History of diabetes and risk of head and neck cancer: a pooled analysis from the international head and neck cancer epidemiology consortium / *M. Stott-Miller, C. Chen, S.C. Chuang* et al. / Cancer Epidemiol. Biomarkers Prev. 2012. V. 21(2). P. 294-304. doi: 10.1158/1055-9965.EPI-11-0590.

TONGUE CANCER: SURGICAL TREATMENT

© 2015 I.V. Pismenniy

Samara State Medical University

In article the analysis of tongue cancer surgical therapy with using the reconstructive and recovery surgery on the muscles located below hyoid bone is carried out.

Key words: *cancer, tongue, reconstruction, tracheostomy*

Ivan Pismenniy, Assistant at the Department of Maxillofacial Surgery. E-mail: aid063son@gmail.com